Lane Medical Library

Aus der 2. medizinischen Abteilung
des Krankenhauses München-Schwabing
Vorstand: Professor Dr. O. Neubauer

Über einen Fall von Polycythämie und Lebercirrhose mit Ausgang in myeloische Leukämie

Inaugural-Dissertation
zur Erlangung der Doktorwürde in der gesamten Medizin
verfaßt und einer hohen medizinischen Fakultät
der Bayerischen Ludwig-Maximilians-Universität zu München

vorgelegt von

Heinrich Kammerer

München 1930

Seinen lieben Eltern gewidmet.

Digitized by the Internet Archive
in 2026

https://archive.org/details/IA40154015_0231

I. Einleitung
II. Krankenbericht.
III. Polycythämie und Leukämie.
IV. Polycythämie und Lebercirrhose.

I. Einleitung.

Das Vorkommen einer Kombination zweier oder mehrerer Erkrankungen beansprucht immer ein besonderes Interesse. In solchen Fällen ergibt sich das Problem, festzustellen, ob es sich um ein zufälliges Zusammentreffen handelt, oder ob der Kombination innere Beziehungen beider Erkrankungen zugrunde liegen. Man hat in diesem Falle dann die weitere Aufgabe diese Beziehungen aufzuklären und kann dadurch hoffen, einen genaueren Einblick in das Wesen der Erkrankungen zu gewinnen.

Im Folgenden soll ein Fall mitgeteilt werden, der in das Gebiet der Wechselbeziehungen zwischen dem roten Blutapparat und dem Leukocyten-System der Milz und Leber gehört.

Es handelt sich um einen Fall von Polycythämia vera (Vaquez) mit Lebercirrhose und schließlichem Ausgang in Leukämie.

Schon lange kennt man die Rolle der Leber im fötalen Leben als blutbildendes Organ und die Wiederaufnahme der hämatopoetischen Funktion bei bestimmten Blutkrankheiten, in denen sich ein Rückschlag ins fötale Leben zeigt.

Auch im späteren Leben bleibt ein Zusammenarbeiten zwischen Blutsystem und Leber bestehen, das sich vor allem im Abbau des roten Blutfarbstoffes und seiner Verarbeitung zu Gallenfarbstoff äußert. Die Fäden, die Leber, Milz und Blut verbinden, sind mannigfache und keineswegs völlig aufgeklärt.

Umso interessanter ist es, wenn in einem Krankheitsfalle wie in dem vorliegenden eine kombinierte Erkrankung dieses Organsystems zur Beobachtung kommt.

II. Krankengeschichte.

Die 23jährige Patientin Walburga M . . . r kam im Februar 1922 ins Krankenhaus wegen Magenbeschwerden. Sie hatte in der Zeit vorher mehrmals nachts plötzliches Erbrechen, am Tag darauf Durchfall und weiteres Erbrechen bekommen. Dabei verspürte sie brennende und stechende Schmerzen im Rücken und auf der linken Brustseite.

Patientin gibt an dieses „Magenleiden" schon seit 1918 zu haben und zwar periodisch im Herbst und Frühjahr. Außerdem leide sie an fliegenden Hitzen und Zahnfleischblutungen und bekomme leicht blaue Flecken, wenn sie sich stoße.

Die Periode sei im 14. Lebensjahr aufgetreten, meist von 4 tägiger Dauer und geringer Blutung. Seit 1918 habe die Regel oft, einmal 5 Monate lang ausgesetzt. Kein Partus, kein Abortus, Infect. ven. negatur.

Aus der Familien-Anamnese erfahren wir die bemerkenswerte Tatsache, daß der Vater an myeloischer Leukämie gestorben ist. Ein Bericht über den Verlauf seiner Krankheit, der naturgemäß von Interesse wäre, liegt nicht vor, nur ein Blutbefund vom 4. III. 1922:

Rote Bl. K.	3,1 Millionen
Hgl.	50%
F.J.	0,6
Leukoc.	18600

Polynucl.:	39%	Myelocyten:	10%
Übergangszellen:	10%	Myeloblasten:	9%
Mastz.:	5%	Mastmyelocyten:	3%
Gr. Lymphoc.:	12%	eosinoph. Myeloc.:	1%
Kl. Lymphoc.:	8%		

Diagnose: Myeloische Leukämie.

Patient ist am 23. X. 1924 gestorben; eine Sektion wurde nicht vorgenommen.

Über die Mutter erfahren wir nichts besonderes. Pat. habe noch 2 Brüder, von denen der eine gesund sei, der andere aber an einer Nervenkrankheit leide. Über sonstige Anverwandte keine Besonderheiten.

Aufnahmebefund vom Februar 1922: Pat. mit leicht konge-stionierter Gesichtsfarbe in sonst gutem Ernährungszustand und körperlich guter Verfassung. Am Halse geringe Drüsenschwellungen und eine leichte Vergrößerung des rechten Schilddrüsenlappens.

Vonseiten der Lunge war außer einer leichten Schallverkürzung mit verschärftem Atemgeräusch kein pathologischer Befund zu erheben.

Das Herz zeigte normale Größenverhältnisse und reine Töne. R R 115/75.

Das Abdomen war leicht aufgetrieben, rechts mehr wie links, die Leber gerade unter dem Rippenbogen fühlbar. Ebenso war die Milz deutlich tastbar und von derber Konsistenz.

Der Magen zeigte nur eine Hypertonie; bei der Gastroskopie stellt man die Neigung der Magenschleimhaut zu submukösen Blutungen fest. — Der Augenhintergrund zeigte normale Pupillen, dagegen stark geschlängelte und gefüllte Gefäße. — Wa. R. negativ.

Die erste Blutuntersuchung von 13. III. 22 ergab 123% Hgl. (Sahli) 10 Millionen Rote, 14 000 Weiße. Darunter:

84% Neutrophile
13% Lymphocyten
2% Eosinophile
1% Mononucl., keine Mastzellen.

Die Bestimmung der Gesamtblutmenge (Kongorot-Methode) ergab 2,94 l Blut (= 5,35% des Körpergewichtes) (= gegen 5% der Norm).

52,7% Formelemente (gegen 40% der Norm)
47,3% Serum (gegen 60% der Norm)

1 Erythrocyt hatte ein Volumen von 50,3 m^3 (gegen 80—86 der Norm).

Es handelt sich also um einen Fall von Polycythämia megalosplenica mit allen typischen Erscheinungen außer der Vermehrung der Gesamtblutmenge. Die Behandlung in der Zeit vom 3. IV. 22 bis 16. XII. 22 bestand hauptsächlich in Röntgen-Bestrahlungen der Milz und Leber und einzelnen Aderlässen.

Dat. 1922	Erythrocyten	Sahli	F.J.	Leukoc.	Medikation
3. IV.	10,6 Millionen	122%	0,58	17700	11. IV. Rö.-Bestr.
12. IV.	13,12 „	120%	0,45	20580	19. IV. Rö.-Bestr.
20. IV.	10,82 „	113%	0,5	9500	20. IV. } Rö.-Bestr.
22. IV.	9,8 „	115%	0,5	18200	21. IV. }
2. V.	8,3 „	110%	0,7	15200	27. IV. Rö.-Bestr.
					4. V. } Rö.-Bestr.
					5. V. }
8. V.	10,8 „	102%	0,55	12200	
13. V.	8,54 „	110%	0,64	9300	
29. V.	8,15 „	105%	0,6	5500	
3. VII.	7,71 „	90%	0,6	7150	
20. IX.	4,68 „	80%	0,8	7200	
16. XII.	5,14 „	90%	0,9	10350	

Die angeführte Tabelle gibt darüber Aufschluß, daß es während der Bestrahlungen nach anfänglicher Schwankung doch zu einem Rückgang der Roten namentlich in dem folgenden halben Jahr gekommen ist. Die Leukocyten schwankten zwischen 7000 und 20000; die Zusammensetzung blieb in der Hauptsache die gleiche, sie war am 16. XII. 22 folgende:

89% Polynucl.
4% Eosinoph.
3% Mastzellen
3% Lymphoc. (Schwankung bis 19%)
1% Mononucl.

Auffallend war hier schon eine starke Polynucleose, ein relativer Reichtum an Mastzellen und die niedrige Zahl der Lymphocyten.

Im Jahr 1923 fühlte sich Patientin im allgemeinen wohl, eine Nachuntersuchung am 12. IX. 23 ergab 6,6 Millionen Rote und 125% Hgl, 22000 Weiße.

Erst im Juli 1924 suchte Patientin wieder wegen Neuauftretens der alten Beschwerden das Krankenhaus auf. Körperlich sehr rüstig, litt sie an aufsteigenden Hitzen, häufigen Zahnfleisch- und Hautblutungen, Schmerzen in der Magengegend und häufigem Erbrechen. Hauptsächlich aber suchte sie die ärztliche Behandlung wieder auf, weil sie ein rasches Größer- und Härterwerden der Leber bemerkte.

Der Aufnahmebefund vom 21. VII. 24 zeigte den gleichen Status; nur die Leber war beträchtlich gewachsen. Die ganze rechte Bauchseite bis zum Becken herab war von einem derben, glatten Tumor ausgefüllt. Er reichte bis etwa 3 Querfinger vor die Mittellinie; gegen den linken Leberlappen bildete er einen Winkel von fast 90°. Letzterer war etwa 2 Querfinger unter dem Rippenbogen tastbar; sein linker Rand fühlte sich knotig an.

Die Milz zeigte bei der Durchleuchtung mit Darmaufblähung einen Längendurchmesser von 20 cm.

Es wurden damals in der Zeit vom 21. VII. 24 bis 31. VII. 2 Röntgen-Bestr. der Milz und Leber vorgenommen.

Dat. 1924	Erythrocyten	Sahli	F.J.	Leukoc.	Medikation
21. VII.	7,6 Millionen	131%	0,77	12620	21. VII. Rö.-Bestr.
22. VII.	7,4 „	126%	0,76	13380	der Milz
23. VII.	8,7 „	113%	0,6	23000	23. VII. Rö.-Bestr.
23. VII.	9,4 „	118%	0,56	14800	der Leber
30. VII.	7,5 „	123%	0,75	9360	

Außer einer vorübergehenden Senkung des Hgl. zeigte sich keine wesentliche Änderung des Befundes.

Eine damals vorgenommene Bilirubin-Bestimmung im Serum ergab 0,9 mg % (gegen 0,4 mg % der Norm).

Im April 1925 trat wieder eine Verschlechterung ein. Es setzten nachts ganz plötzliche sehr heftige stechende Schmerzen in der Lebergegend an einer circumscripten Stelle unter dem Rippenbogen ein.

Bei der Untersuchung am 9. IV. 25 fand man die Leber in ihrem rechten Lappen vergrößert, derb und knotig, wie früher und in ihrer Mittellinie druckschmerzhaft. Die Milz überragte den Rippenbogen um 3 Querfinger.

Blutbild: 8,8 Millionen Rote
135% Hgl., 0,77 F. J., 21000 Weiße
Neutroph.: 81% Mastzellen: 5%!
Eosinoph.: 4% Lymphoc.: 9%
Mononucl. und Übergangsz.: 1%

Am 20. IV. 25 wurde eine I. Phenylhydrazin-Kur begonnen; es wurden tägl. 4×0,05 per os gegeben unter häufiger Urinkontrolle und Resistenzbestimmung der Roten.

Über den Erfolg gibt am besten folgende Tabelle Aufschluß:

Dat. 1925/26	Rote	Hgl	Leukoc.	Medikation
19. IV.	8,8 Millionen	115%	12000	Resistenzgr. bei
27. IV.	7,2 „	107%	7900	0,44%. Ab 20. IV. 25
5. V.	6,5 „	115%	21000	3-4×tägl. 0,05 Phenyl-
12. V.	6,1 „	103%	19000	hydrazin bis 17. V. 25
26. V.	4,05 „	84%	10300	(I. Kur)
27. V.	3,81 „	81%	12000	Resistenz: 0,46%
16. VI.	5,45 „	90%	12200	
26. X.	7,6 „	107%	17750	Ab 25. X. bis 17. XII.
6. XI.	6,5 „	87%	27400	wieder Phenylhydr.
17. XII.	5,92 „	108%	28450	(II. Kur)
1926				
I. 26			23000	
			Neutroph.: 81%	
			Eosinoph.: 6,3%	
			Mastz. 1,3%	
			Lympho.: 2,3%	
			Reizformen: 4,3%	
			Mononucl.: 4,6%	
II. 26	5,6–7,2	100–110	Im Ausstrich	
			5% Myelocyten	
			10% Jugendformen	

Das Phenylhydrazin in der III. Kur wurde am 17. II. 26 abgebrochen und eine Röntgenbestrahlung der Röhrenknochen vorgenommen.

Aus der Kurve geht folgendes hervor:

Gleich nach Beginn der I. Kur zeigte sich ein Rückgang der Roten um etwa 2 Millionen und eine allerdings vorübergehende Senkung des Hgl.

Die Senkung der Roten ging nach der Kur noch weiter bis auf unternormale Werte, d. i. 3,81 Millionen, die des Hämoglobins ging auf 81% zurück. Die Leukoc. hielten sich um 10—20000.

Die II. Kur mit Phenylhydrazin war veranlaßt durch ein neues Ansteigen der Werte. Sie brachte jedoch nur eine mäßige Verringerung der Roten und des Hgl. zustande; dagegen stiegen bemerkenswerterweise die Leukocyten damals schon auf 27—28000 (eine in unserem Falle bisher noch nicht erreichte Zahl); im Januar 1926 fanden sich 4,3% Reizformen und im Februar 1926 10% Jugendformen und 5% Myelocyten. Gleichzeitig wurde das Anwachsen der Milz konstatiert. Sie überragte den Rippenbogen um 5 Querfinger und war etwa 8 Querfinger breit. Die Leber blieb unverändert. Ein leichter Ikterus der Haut und Skleren und Urobilinausscheidung im Harn waren aufgetreten.

Trotzdem fühlte sich Pat. subjektiv ganz wohl und konnte in ambulante Behandlung entlassen werden.

Am 16. IV. 26 zeigte ein Befund eine merkliche Reduktion des Ernährungszustandes und eine stärkere gelbliche Verfärbung der Skleren. Die Leber wie früher, die Milz erschien eher noch größer. Die Leukocyten waren auf 34400 gestiegen. Rote 7,4 Millionen Hgl. 100%.

Neutroph., segm.:	58%	73%
Jugendf.:	15%	
Eosinoph:	4%	
Mastzellen:	3%	
Mononucl.:	5%	
Überggsz:	7%	
Lymphoc.:	8%	

Eine 2. Bestimmung der Gesamtblutmenge ergab 2,6 l, Serummenge 1,43 l.

46% Formelemente	(40%)	Norm.
54% Plasma	(60%)	

Rote 7,9 Millionen, Hgl. 95%

Volumen v. 1. Erythroc.: 58,2 m^3 (Norm 80—86)

Körpergewicht: 49,8 kg

Die Blutmenge entsprach demnach 5,2% des Körpergewichtes (5% Norm).

Angeregt durch Untersuchungen von Julius Mayr und Carl Moncorps[1]) über die Verminderung der Eosinophilen durch parenterale Einverleibung von Milzextrakt wurden Milzsafteinspritzungen gemacht und zwar wurden vorher und zwei und vier und sechs Stunden nachher Zählungen vorgenommen. Die Injektionen machten keine äußerlich wahrnehmbaren körperlichen Erscheinungen, die Zahl der Leukocyten blieb nach der Injektion am 1. Tag ungefähr gleich (30 400/30 000). Am 2. Tag bei 25 100 vor der Injektion, 25 400 nachher. Am 3. Tag 22 200 und nachher 21 900, am 4. Injektions-Tag 26 400 vorher und 20 400 nachher. Die Senkung der L.-Zahl während der 4 Versuchstage um ca. 10 000 Zellen wurde nur durch eine einmalige Schwankung um 6 000 Zellen nach aufwärts unterbrochen.

Die Schwankung der Eosinophilen zeigt sich in folgender Tabelle an:

6. VI.		7. VI.			
Vor	nach der Injektion	Vor	2 h	4 h	6 h nach der Injektion
5%	9%	4%	7%	1%	3%

8. VI.			10. VI.	
Vor	2 h	4 h nach der Injektion	Vor	3 h nach der Injektion
7%	4%	0%	1%	2%

In den nächsten Tagen (11., 14., 15., 22., 26. VI.) zeigten sich die Eosinoph. in folgenden Prozentzahlen:

0%, 2%, 5%, 8%, 2%.

Das Verhalten der Eosinophilen nach der Milzsaftinjektion ist anscheinend nicht ein regelmäßiges, jedoch erweckt es den Anschein, als ob nach der Injektion, anschließend an eine anfängliche Steigerung, eine langsame Senkung dieser Zellen einsetzte.

Am 7. VII. 26 verließ die Patientin wieder das Krankenhaus in leidlich gutem Zustande; außer vorübergehenden Schmerzen in der Magengegend und Erbrechen war die Patientin ohne nennenswerte Beschwerden.

Am 16. September 1926 kam die Patientin in einem wesentlich veränderten Zustand. Es war ein beträchtlicher Ascites aufgetreten;

[1]) Mayr Julius K. u. Moncorps. Studien z. Eosinoph. Virchows Archiv f. path. Anatom. u. Physiol. Bd. 264 H. 3. 1927.

die Patientin war ziemlich abgemagert; zu den gewöhnlichen Leibschmerzen hatte sich Atemnot und Herzklopfen schon bei geringen Bewegungen hinzugesellt. Der Ikterus der Haut und der Skleren hatte zugenommen. An den Beinen und der Bauchhaut bestanden mittelstarke Oedeme. Im Bauch konnte ein beweglicher Flüssigkeitserguß festgestellt werden. Das Zwerchfell war hochgedrängt (untere Lungengrenze in Höhe der 4. und 5. Rippe. In der rechten Pleurahöhle fand man einen etwa handbreiten Erguß. Das Herz war hochgedrängt (obere Grenze 2. I. C. R). Es wurde ein systolisches Geräusch und gespaltener 2. Ton festgestellt. Blut: Die Zahl der Leukocyten war auf 76000 angestiegen. Die Roten betrugen 6,5 Millionen und Hgl. 98%.

Ausstrich: 11,5% Myeloc.
5,5% Jugendf.
7,5% Stabk. } 74,0% Neutroph.
61% Segmentk.
2% eosinoph. Myelocyten } 5%
3% segment. Eosinoph. }
1,5% Mononucl.
1,5% Überggsz.
2,5% Lymphoc. gr.
1,0% Lymphoc. kl.

Es hatte sich offenbar ein Übergang in myeloische Leukämie vollzogen.

Am 12. X. 1926 war eine Punktion des Ascites nötig. Nach seiner Entleerung war Milz- und Leberbefund wie früher.

Am 28. X. 26: 120000 Leukoc.
6,5 Millionen Rote
86% Polynucl.
7% eosinoph. L.
5% Myelocyten
2% eosinoph. Myeloc.
1% Mononucl.
— Lymphoc.

Am 4. XI. 1926 trat eine heftige Magenblutung auf, an deren Folgen (ca. 2,5 l nach außen erbrochen) die Patientin starb.

Klin. Diagnose: Polycythämia vera megalosplenica (Vaquez'sche Form) Lebercirrhose. Myeloische Leukämie.

Sektionsbericht: (Path. Institut des Krankenhauses München-Schwabing, Prof. Oberndorfer).

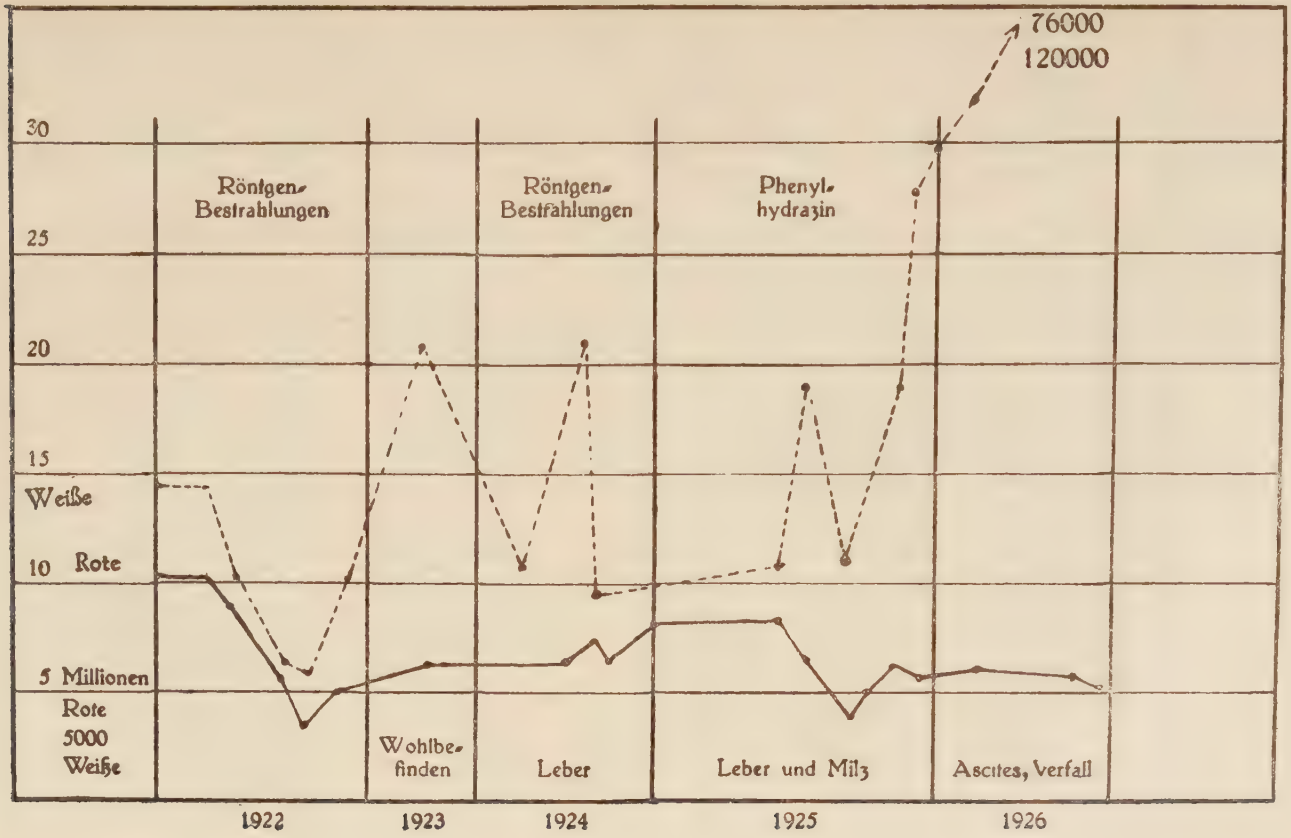
76000
120000
30
25
20
15
Weiße
10 Rote
5 Millionen
Rote
5000
Weiße
Röntgen-
Bestrahlungen
Röntgen-
Bestrahlungen
Phenyl-
hydrazin
Wohlbe-
finden
Leber
Leber und Milz
Ascites, Verfall
1922
1923
1924
1925
1926

Diagnose: Myeloische Leukämie und Polycythämia megalosplenica (Vaquez'sche Form).

Hochgradige Cirrhose bei Atrophie und Hypertrophie der Leber mit starker Vergrößerung des rechten Leberlappens. Großer Milztumor, große anämische Milzinfarkte bei Thrombose der Vena lienalis. Rotes geleeartiges Knochenmark, hyperämische Nieren.

Lebergew.:	2070
Milzgew.:	2230
Gehirngew.:	1220
Lk. Lunge:	200
Rechte Lg.:	250

Extrem abgemagerte mittelgroße Leiche. Die Haut subikterisch verfärbt. In der lk. unteren Extremität leichte Ödeme. Die Lippen zeigen Rhagaden, die mit Blutkrusten bedeckt sind. Totenstarre in den oberen Extremitäten und am Kinn vorhanden.

Bei Eröffnung der Bauchhöhle entleert sich im Strahl eine grünlichgelbe klare Flüssigkeit. Die Darmschlingen sind stark nach abwärts gedrängt. In der linken Bauchseite sieht man die große Milz liegen, sie reicht mit ihrem unteren Pol bis in Höhe der Spina iliaca ant. sup. In der rechten Bauchseite sieht man den stark vergrößerten rechten Leberlappen, der mit seiner unteren Kuppe fast bis zur Darmbeinschaufel reicht. Zwischen diesen beiden Organen findet sich der Magen, der stark nach unten gezogen ist und mit seiner kleinen Kurvatur unterhalb des Rippenbogens hervorragt. Die große Kurvatur ebenfalls in Höhe der Spinallinie gelegen. Auffallend ist die grobe und feine Höckerung der Leber.

Zwerchfellstand beiderseits unterer Rand der 4. Rippe. In der Brust findet sich das Herz etwas nach links verschoben und quergestellt; die linke Lunge ganz nach oben und hinten verschoben, die rechte Lunge ist frei. In den Pleurahöhlen und im Herzbeutel freie Flüssigkeit.

I. Organe des Halses und der Brust.

Die Zungenoberfläche ist glatt und zeigt nur ganz vereinzelte Papillen. Der Zungengrund mäßig follikelreich. Oesophagus, Trachea und die großen Bronchien zeigen eine leicht gerötete Schleimhaut, die Schilddrüse ist beiderseits taubeneigroß, kolloidhaltig, die paratrachealen und Bifurkationslymphdrüsen nicht vergrößert, anthrakotisch.

Herz: Etwas größer als der Leichenfaust entspricht; in den Herzhöhlen Cruor und flüssiges Blut, Herzmuskel braunrötlich, auf dem Schnitt ohne nennenswerte Einlagerungen; Coronarien zart.

Lungen: Glatte Oberfläche, die linke Lunge im Unterlappen atelektatisch, der Blutgehalt in beiden Lungen, hauptsächlich in den paravertebralen Anteilen etwas vermehrt; keine nennenswerten Einlagerungen in den Organen.

II. Organe der Bauchhöhle.

Magen, Pankreas und Milz wurden im Zusammenhang herausgenommen. Hierbei zeigte sich, daß die Vena lienalis an ihrem Hilus von z. Tl. der Wand adhärenten Thromben angefüllt ist. Die Milzoberfläche ist glatt, es lassen sich größere hellere Partien in dem sonst dunkelrot aussehenden Organ feststellen. Maße: 22 : 19.5 : 8 cm. (Das Organ wird vorerst nicht aufgeschnitten, nur ein kleines Stück zur mikr. Untersuchung eingelegt).

Magen: Nahe dem Pylorus eine ganz oberflächliche Ulceration. Im mittleren Teil insbesondere in der Gegend der kleinen Kurvatur erscheint die Schleimhaut etwas verdickt (leukämische Infiltration).

Pankreas und Duodenum o. B.

Leber: Sie zeigt einen sehr vergrößerten und in die Länge gezogenen rechten Lappen. Maße: 34 cm lang, 17 cm breit, 8 cm dick. Die Oberfläche ganz besonders im rechten Lappen grob- und feinhöckerig, stellenweise begegnet man sogar ganz groben, markigen Einziehungen; hier ist das eigentliche Parenchym sehr schmal und dünn, besonders in der Gallenblasengegend. Ein kleiner Schnitt in das Organ läßt erkennen, daß vom eigentlichen Lebergewebe nur mehr geringe Reste bestehen müssen, man sieht vorwiegend Bindegewebe, an anderen Stellen vielleicht noch Lebergewebe in Wucherung.

Nebennieren: Mäßig lipoidhaltige Rinde, das Mark zum Teil erweicht.

Nieren: Gut abziehbare Kapsel. Das Organ von hellbrauner Farbe. Auf dem Schnitt Zeichnung deutlich, auffallender Blutreichtum.

Beckenorgane: o. B.

Knochenmark des rechten Femur: Dunkelgraurot, geleeartig.

Schädeldach und Gehirn: Schädeldach mäßig derb, Gehirn und Häute o. B.

Mikroskopischer Befund:

Leber: Die Struktur des Parenchyms ist vollständig verändert. Ein geordneter Aufbau der Leberläppchen wird vermißt. Das stark vermehrte wuchernde Bindegewebe der Glisson'schen Kapsel umschließt noch restierende Inseln und Knoten von Leberparenchym; aber auch zwischen diese Inseln und Knoten ist Bindegewebe eingewuchert, so daß an manchen Stellen nur mehr kleinste Züge und Bälkchen von noch intaktem Lebergewebe zu sehen sind. Auffallend

sind die außerordentlich zahlreich vertretenen Blutbildungsherde, die z. Tl. in offenbar erweiterten Blutgefäßkapillaren gelegen sind. Im intra- und interazinös wuchernden Bindegewebe sind oft dichteste Infiltrate von eosinophilen Zellelementen zu sehen (eosinoph. Leukocyten und Myelocyten), daneben finden sich in wechselnder Zahl prall gefüllte Gefäßkapillaren und diapedetische Blutungsherde. Eine Vermehrung oder Wucherung der Gallengänge oder Gallengangskapillaren ist nicht festzustellen. Eine angestellte Eisenfärbung ergab einen negativen Befund.

Milz: Das Organ zeigt, daß das Reticulum in allen seinen Anteilen gewuchert ist. Eigentliche Milzfollikel sind nur mehr ganz vereinzelt zu finden. Die Maschenräume sind von den verschiedenartigsten Zellelementen ausgefüllt, meist sind es sehr zahlreiche eosinoph. und neutroph. Myelocyten und Leukocyten. An einigen Stellen sind in etwas erweiterten, mit Endothel ausgekleideten Räumen Blutbildungsherde zu beobachten; hier finden sich auch vereinzelt riesenzellenartige Gebilde (vielleicht Knochenmarksriesenzellen). Unter der Kapsel, vor allem aber weiter im Parenchym verstreut, finden sich größere und kleinere Nekroseherde, in einigen dieser Herde ausgedehnte Blutungen, prall gefüllte, meist mit myeloischen Blutelementen erfüllte Kapillaren in der Umgebung. Eisenreaktion negativ.

Lymphdrüsen: Die Lymphsinus sind vollgepropft mit weißen Blutelementen. (eosinoph. und neutroph. Myelocyten und Leukocyten, Riesenzellen und vereinzelt Lymphocyten.)

Im Rindengebiet sind noch einige Keimzentren zu beobachten. Die Reticuloendothel-Zellen sind stark in Wucherung. Da und dort finden sich kleinere Blutungsherde, an anderen Stellen wiederum trifft man herdförmig eosinoph. Leukocyten, diffus im Gewebe liegend, Anthrakot. Pigment reichlich vorhanden.

Knochenmark: Ist myeloisch umgewandelt, hämatopoetisch. Vorwiegend finden sich hier Myeloblasten, Myelocyten, Knochenmarksriesenzellen, auch da und dort kernhaltige rote Blutkörperchen.

In den Organen innerer Sekretion, wie Nebenniere, Hypophyse und Ovar finden sich vielfach erweiterte Gefäßkapillaren, deren Lumen mit weißen Blutelementen ausgefüllt sind, auch hier sind vorwiegend Myelocyten und Leukocyten.

Vorliegender Fall zeigt also neben der bemerkenswerten Vererbung einer leukämoiden Veranlagung eine in der Literatur noch nicht beschriebene Kombination dreier Zustände: Polycythämia vera, Lebercirrhose und Leukämie.

Zu Anfang der Untersuchung des Falles (1922) lag der typische Befund der Vaquez'schen Form der Polycythämie vor. Sichtbare Zeichen für eine Lebercirrhose traten erst 2 Jahre später (21. VII. 24) in Erscheinung. In diesen 2 Jahren waren Röntgen-Bestrahlungen vorgenommen worden. Am 20. IV. 25 wurden Phenylhydrazin-Kuren begonnen und zwar in 3 Kuren bis zum Febr. 26. Am Ende der 2. Kur sehen wir stärkere Wirkungen, die sich in Ikterus und Urobilinausscheidung und besonders in einer Vermehrung der weißen Blutzellen äußerte. Ein rascher Verfall setzte mit der ausgeprägten Leukämie und gleichzeitiger fortschreitender Pfortaderstauung ein.

Polycythämie und Leukämie.

Es ist bekannt, daß bei der Polycythämie eine Leukocyten-Vermehrung ziemlich häufig ist. Auch innerhalb des Blutbildes bestehen mehrfache Ähnlichkeiten mit der pathologischen Leukocytose, wie man sie bei der myeloischen Leukämie zu sehen gewohnt ist. So sind neben einer oft beträchtlichen Erhöhung der Gesamtzahlen besonders die myeloischen Zellen vermehrt. Auch die Vermehrung der Eosinophilen ist beiden Erkrankungen gemeinsam. Besonders auffällig aber zeigen sich die Mastzellen, die bei keiner anderen Erkrankung vermehrt auftreten, als nur bei myeloischer Leukämie und Polycythämie. Schließlich weist auch der klinische Befund, insbesondere der Milztumor auf die Verwandtschaft beider Erkrankungen hin. Das Auftreten von Myelocyten ist nicht das schwerwiegendste Moment, wir sehen es auch bei infektiösen Leukocytosen. Jedoch kennen wir Fälle von Polycythämie, die in ihrer Gesamtheit einen völligen Umschlag in myeloische Leukämie, ja in Myeloblastenleukämie zeigen, sodaß ein tieferer Zusammenhang beider Erkrankungen anzunehmen ist.

Ungewöhnlich hohe Ziffern von Leukocyten bei Polycythämien fallen besonders in einer Zusammenstellung von Hirschfeld[1]) auf

Fall Renki:	17000—30000
„ Preiß:	36000
„ Türk:	26700—33800
„ Weintraud:	54000
„ Schneider:	66000—150000
„ Brieger-Forschbach:	225000

Schon bei einer verhältnismäßig geringen Leukocyten-Vermehrung kann ein starkes Überwiegen des myeloischen Anteils besonders der jugendlichen Zellen gefunden werden.

[1]) Hirschfeld, Zur Beziehung zur Erythrämie und Leukämie. Folia hämatol. Bd. XXVI. 1920.

So fanden sich in einem Fall von Blumental[1]) bei einer Polyglobulie von 11430000 Roten und 16000 Leukocyten an 36% Myelocyten und 9% Mastzellen.

Rosin[2]) beobachtete bei einem Sturz der Roten von 10000000 auf 3000000 das Ansteigen der Leukocyten auf 52000 mit Vermehrung der Eosinophilen auf 12%, der Mastzellen auf 4% und das Auftreten von Myelocyten.

Schneider[3]) dagegen berichtet bei einer Zahl von 154000 L. nur von 1% Myelocyten.

Es handelte sich um eine Polyglobulie von 6000000 Roten und einer Leukocytose von 18000 Zellen. Es wurde in diesem Falle eine Milzexstirpation gemacht; danach verminderten sich die Roten auf 5000000, während die Weißen auf 66000 anstiegen. Im späteren Verlauf schwankten die Zahlen unter dem Einfluß einer Pneumonie erheblich und zwar von 8000 bis 70000, ja bis 154000. Schließlich pfropfte sich noch eine Tuberkulose auf, die zum Tode führte, die L.-Zahl blieb in der Zeit um 33000 stehen.

Es läßt sich also anscheinend keine Parallele ziehen zwischen der Gesamtzahl und dem Grad der Ausschwemmung von unreifen Zellen, was weiter nicht wunder nimmt, da man das gleiche Verhalten bei der myeloischen Leukämie kennt.

Ebensoschwer aber ist es, eine Gesetzmäßigkeit in dem Nebeneinander oder Nacheinander beider Erkrankungen zu finden.

Ein Fall von E. Meyer[4]) zeigt das gleichzeitige Vorkommen beider Erkrankungen. Eine Patientin mit Polyglobulie von 7—8 Millionen (mit Milztumor, harnsaurer Diathese, ohne Stauungserscheinungen) und 68200 Weißen. Bei einem Rückgang der Roten bis 5000000 stiegen die Leukocyten auf 86000 unter Vermehrung der Eosinophilen, der Neutrophilen und Mastzellen.

Bei der Sektion fand sich eine gleichmäßige Wucherung des Erythroblasten- und Myeloblastenapparates im Knochenmark; neben der Wucherung der weißen Blutzellen auch Vermehrung der kernhaltigen Roten und ihrer Vorstufen. Überall wo sich jugendliches Markgewebe gebildet hatte, entwickelten sich Erythroblasten und Leukoblasten nebeneinander.

---

[1]) Blumental, Un Cas de polycythémie myelogenis. Bull. Acad. roy. deméd. Series 4. 19 : 775—818 1905

[2]) Rosin, Therapeut. Rundschau 1908, Nr. 46

[3]) Schneider, Wiener klin. Wochenschrift 1907, Nr. 14 und 27.

[4]) E. Meyer, Therapeut. Monatshefte 1908.
— , Ärztliche Fortbildung 1910.

Eine gleichzeitige kombinierte Erkrankung finden wir auch bei Parrisius[1]) beschrieben.

Ein Polycythämiker mit 9000000 Roten, 135% Hgl zeigte 91000 Weiße mit 4% Myelocyten und Myeloblasten bei 80% Neutrophilen.

Einen Übergang von Polycythämie in Myeloblastenleukämie kennen wir in dem Fall von Herxheimer-Yung[2]).

Ein Mann, der seit dem 20. Lebensjahr krank war durch immer wiederkehrende Kopfschmerzen, bekam im späteren Verlauf eigenartige Verwirrungszustände; bei eingehender Untersuchung (1902, in seinem 44. Lebensjahr) ergab der Blutbefund 9024000 Rote, 23,5 g Hgl (Fleischl-Mischer) und 33000 Weiße. Daneben der typische Befund einer Polycythämia vera. Es zeigten sich in der Folge interessante psychische Störungen, die jedoch nicht im Rahmen dieser Arbeit stehen.

1912 trat nun plötzlich ein Umschlag in Myeloblastenleukämie ein: Es wurden unter 240 ausgezählten Zellen 150 große mit mäßig reichlichem Protoplasma, mit großem hellen Kern, der deutliche Struktur zeigte und runde oder ovale leicht eingekerbte Form hatte, gefunden; die Zellen waren ungranuliert. Die Oxydase-Reaktion ergab Myeloblasten. Außerdem waren 67% neutroph. Leukoc., 1—2% Eosinoph., keine Mastzellen, dagegen 15% neutroph. Myelocyten (keine Eosinoph.) vorhanden.

Bei der Sektion fand sich das Knochenmark durchsetzt von großen Zellen mit hellem Kern, mit wenig Fett, ganz vereinzelt Erythroblasten und Megakaryocyten. Bei der Färbung nach den üblichen Methoden ergaben sich Myelocyten und Leukocyten, die Oxydase-Reaktion bestätigte wieder Myeloblasten.

Die Milz war vergrößert, 25 cm lang, knollig, zäh-derb, mit Höhlenbildung, in denen Detritus lag. Die Trabekeln erhalten, die Follikel fast verschwunden; an Zellen fanden sich Pulpazellen, Endothelien, Leukocyten, zahlreiche rote Blutzellen, außerdem große Zellen mit meist rundlichem deutlich strukturierten Kern und mäßigem Protoplasma. Die Lymphdrüsen waren durch die Hyperplasie der Follikel vergrößert, die Randsinus traten zurück, wiederum fanden sich die großen Zellen mit hellem großen Kern: Myeloblasten und Plasmazellen.

Die Leber war nicht verkleinert und nicht vergrößert. An der Oberfläche zeigte sich Andeutung von Granulierung. Mikroskopisch

---

[1]) Parrisius, Klin. Wochenschrift 1923, No. 31 S. 1482

[2]) Herxheimer-Yung, Zentralblatt für Herz- u. Gefäßkrankheiten, Bd. VII, 1915

aber war normale Struktur zu erkennen, eine leichte Vermehrung des Bindegewebes der Glisson'schen Kapsel, jedoch keine Cirrhose, kein Umbau. Als Nebenbefund Tuberkulose der Lunge und Nephritis.

Einen Fall von Myeloblastenleukämie nach Polycythämie bringen Brieger und Forschbach[1]).

Ein 65jähriger Erythrämiker mit Milztumor, Lebervergrößerung und Hypertension zeigte einen Blutbefund von 14000000 Roten, 150% Hgl (Sahli) und 10 – 13600 Leukoc.

Nach Milz- und Leberbestrahlung kam eine Rückbildung der Roten zustande; die Weißen senkten sich anfangs, schnellten aber bald auf 90000 und 225000 hinauf. Dabei fanden sich in überwiegender Zahl Zellen, „die nach dem feinmaschigen zarten Kerngerüst und den deutlichen Nukleolen den Makrolymphoidocyten Pappenheims bezw. den Myeloblasten Nägeli's entsprechen. Unter ihnen zahlreiche Zellen von Makroleukoblastentyp und kleine grobkernige lymphoidocytäre Elemente mit ganz schmalem Protoplasmasaum. Außerdem sichere Promyelocyten, auffallend spärlich Myelocyten, ebenso Metamyelocyten und Jugendformen."

Eine Sektion dieses Falles konnte nicht vorgenommen werden.

Ein weiterer Fall von Hirschfeld[2]) zeigte wiederum wie sich unter dem Einfluß vorgenommener Rö.-Bestrahlung die Roten zurückbildeten unter Ansteigen der Weißen.

Polyglobulie von 7121000 und 125 Hgl mit Milztumor. Nach den Bestrahlungen 3632000 Rote, 60% Hgl und 22000 Leukoc. Die Differenzierung (28. III. 17) ergab:

56,3% Neutroph.
12,1% neutroph. Myelocyten
2,7% eosinoph. Leukoc.
13,5% kl. Lymphoc.
4,0% Mastzellen
6,3% Mastmyelocyten.

Am 28. VIII. 17

3800000 Rote, 75% Hgl, 25000 Leukoc.
67% neutroph. Leukoc.
13% Myelocyten
4% **Myeloblasten**
1% Eosinoph.
6% kl. Lymphoc.
2% Monocyten
7% **Mastzellen**

[1]) Brieger-Forschbach, Klin. Wochenschrift 1922.
[2]) Hirschfeld, Zur Bez. zw. Leuk. u. Erythr. Folia hämatol Bd. XXVI 1920

Am 29. X. 17 bei 16700 Leukoc.
52% neuthroph. Leukoc.
13% Myelocyten
7% Myeloblasten
2% eosinoph. L.
15% kl. Lymphoc.
6% Monocyten
5% Mastzellen

Die am 27. VI. 1919 vorgenommene Sektion bestätigte den klinisch wahrgenommenen Milztumor, ferner ergab sie Miliartuberkulose in Lunge, Leber und Knochenmark, besonders in der Milz. Dort waren die miliaren Knötchen besonders dicht ausgebreitet; in dem noch nicht zerstörten Gewebe fand sich eine hochgradige myeloide Umwandlung, wie sie bei echter myeloischer Leukämie vorzuliegen pflegt. In den Lymphknoten war die myeloide Metaplasie geringer, vollständig fehlte sie in der Leber. Im Knochenmark waren zahlreiche Miliartuberkel, zellarme Partien, in anderen wieder ziemlich gleichmäßige Verteilung von Erythroblasten und Myelocyten.

Der Verfasser deutet den Befund als terminale Miliar-Tbc., wie sie bei Leukämien und Polycythämien häufig angetroffen werden. Vielleicht hat nach Meinung des Autors die terminale Tbc. viele leukämische Herde zum Verschwinden gebracht, da sich häufig auch bei Leukämien Remissionen einstellen, wenn sich eine Tbc. hinzugesellt.

Der Besonderheit halber sei hier eines Falles von Taschenberg gedacht[1]):

Es handelt sich um eine 58jährige Patientin, die seit 1916 an Polyglobulie mit blauroter Verfärbung des Gesichtes litt. Im Blute hatte sie 13000000 Rote, 18000 Weiße, 140% Hgl.

Ein halbes Jahr später wurde ein Milztumor festgestellt. Bei diesem Fall wurde eine Phenylhydrazinkur vorgenommen (6.—19. VI. 3 gr; 2.—23. VII. 4,25; 4. X. — 10. X. 2,8 gr). Im Verlauf der 3. Kur stellte sich eine schwerste Anämie mit gleichzeitigem myeloischen Blutbild ein:

Rote: 1000000
Hgl: 30%
Weiße: 30000
Darunter 15% Myelocyten.

Gleichzeitig entwickelte sich eine Gangrän der Zehen des rechten Fußes. Es kam im weiteren Verlauf zur Demarkation und Heilung unter Rückbildung des myeloischen Blutbildes. Der Fall verhielt sich dann refraktär gegen Phenylhydrazin.

[1]) Taschenberg, Deutsche med. Wochenschrift 1921, S. 774

Die Ursache der Veränderung wird in diesem Falle dem Phenylhydrazin zugeschoben.

1929 wurde in der amerikanischen Literatur ein Fall von Polycythämie mit leukämischem Blutbild, bei dem Rö.-Bestrahlungen vorgenommen worden waren, beschrieben.[1])

Eine 57jährige Frau litt seit 1921 an einem Tumor im Bauch (Milz) und Cyanose des Kopfes. Das Blutbild ergab folgendes:

12. I. 1921:	9400000	Rote
	100%	Hgl.
	17500	Weiße
	77%	Neutroph.
	1%	Eosinoph.
	7%	Basoph.
	15%	Lymphoc.
	5%	kernhaltige Rote
20. XII. 1924:	4100000	Rote
	85%	Hgl.
	66000	Weiße
	53%	Neutroph.
	4%	Eosinoph.
	7%	Basoph.
	24%	neutroph. Myeloc.
	1%	Myeloblasten
	10%	Lymphoc.
	1%	Unbestimmt

Kernhaltige Rote 19 auf 300 Weiße. Die Patientin kam ad exitum, eine Sektion wurde nicht vorgenommen.

Ebenso wurden in einem Fall von Daniels L. Polak u. F. S. P. v. Buchem[2]) energische Rö.-Bestrahlungen vorgenommen.

Bei einem 43 Jahre alten Manne fanden sich anfänglich 8000000 Rote. Nach 2 Jahren hatte er nur mehr 3200000 Rote und 235000 Leukocyten. Exitus 1 Jahr darauf. Der Sektionsbefund ergab myeloische Leukämie. Der Verfasser glaubt nicht an einen Zusammenhang zwischen der Rö.-Bestrahlung und dem Ausgang in Leukämie, warnt jedoch zur Vorsicht, da schon öfter diese Wirkung beschrieben wurde.

---

1) Acase of Polycythemia rubra vera with Leukemie Blood Picture. Kenneth R. Mc. Alpin M.-D. New-York. The Journal of The American Medical Association Volume 92, Nr. 22, Juni 1, 1929

2) Daniels L. Polak u. F. S. P. v. Buchem, Über einen Fall von Polyc., welcher in myel. Leuk. überging. Med. Klinik Univ. Groningen. Klin. Wochenschrift Jahrgang 7, Nr. 3, Seite 121—123, 1928

Ein zusammenfassender Rückblick auf die beschriebenen Fälle ergibt ein anscheinend ziemlich regelloses Bild.

In einem Großteil der Fälle finden sich nur Vermehrungen der Leukocyten von übernormalen Zahlen bis 225000 (Brieger-Forschbach). In anderen Fällen tritt besonders die reichliche Ausschwemmung jugendlicher Zellen in den Vordergrund, die in keiner Weise mit der Zahl der Zellen in Funktion tritt. So zeigen es besonders der Fall von Myeloblastenleukämie von Herxheimer-Yung und der Fall von Milzexstirpation von Schneider mit 154000 Leukocyten und nur 1% Myelocyten.

Ebenso ungesetzmäßig scheint die Aufeinanderfolge und die Scheidung der einzelnen Krankheitsbilder zu sein. Während in dem einen Teil ein ziemlich gleichmäßiges Nebeneinanderbestehen beider Blutelemente gefunden wird (z. B. E. Meyer), zeigt sich in dem anderen die Leukämie strenger in der Folge der Polycythämie mit teilweisem oder völligem Rückgang der letzteren (Schneider, Taschenberg).

In vielen Fällen wurden gewisse Schädigungen für das Zustandekommen der Leukämie verantwortlich gemacht: So glaubt Schneider, daß in dem von ihm beschriebenen Fall die Pneumonie diese abnorme Leukocytose hervorrief.

Im Fall Brieger-Forschbach machte man die Rö.-Bestrahlung verantwortlich und im Fall Taschenberg die Phenylhydrazin-Kur.

Die Frage, ob es sich hier immer um echte Leukämien handelt, wurde nicht immer gleich beantwortet.

Da die Blutbildungsstätten der roten und der myeloischen weißen Blutzellen so nahe Beziehungen haben, so war man geneigt, nicht von echter Leukämie, sondern nur von einer myeloischen Reaktion des Knochenmarkes zu sprechen.

Nach der Hirschfeld'schen Annahme, der jetzt allgemein zugestimmt wird, handelt es sich bei der Polycythämie um eine allgemeine Hyperplasie des Knochenmarkes, eine Tatsache, die auf dem Sektionstisch schon mehr als einmal festgestellt wurde. Man findet patholog.-anatom. bekanntlich immer eine Umwandlung des Fettmarkes in hämatopoet. Knochenmark. Hirschfeld zieht nun eine Parallele zwischen der Pathogenese der Polycythämie und der myeloischen Leukämie und verlegt den Ursprung beider Erkrankungen ins Knochenmark. An dieser Hyperplasie seien grundsätzlich alle Zellarten in ungefähr gleicher Weise beteiligt; aus unbekannten Gründen würden in dem einen Falle mehr, in dem anderen weniger von den weißen Blutzellen ausgeschwemmt werden. Man sieht ja auch, daß keine Beziehung besteht zwischen der Zahl der Zellen und dem Grade der Ausschwemmung jugendlicher Zellen.

Hirschfeld erinnert an ähnliche Verhältnisse bei der perniciösen Anaemie; auch hier geht im Knochenmark eine gesteigerte Erythropoese und eine abnorme Leukocyten-Neubildung vor sich, während im Blut nur wenig davon zu erkennen ist, so daß hier Leukopenie mit relativer Lymphocytose charakteristische Erscheinungen sind.

Gaisböck[1]) äußert sich (bezugnehmend auf die Fälle von Schneider und Brieger-Forschbach) dahin, daß es den Eindruck mache „als ob nach Einwirkung gewisser Schädlichkeiten z. B. Infektionskrankheiten" Polycythämien leicht in hypochrome Anaemien mit verschiedenen Störungen im leukopoet. Apparat umschlagen können, „Leukocytosen bis 150000 nach Pneumonie, Leukopenie nach Pneumonien, Myeloblastenleukämie nach Röntgen-Bestrahlung."

„Dieses Umschlagen der Knochenmarksreaktion ist jedesmal der Ausdruck eines gefährlichen Erschöpfungszustandes in den Bildungsstätten der Blutzellen."

In dem Fall Taschenberg wird offenbar der Wirkung des Phenylhydrazins der schädigende Einfluß untergeschoben. Es wird von dem Verfasser darauf hingewiesen, daß in den Versuchen bei Tieren durch Phenylhydrazin eine Anämie zu erzeugen, wie sie von Morawitz, Tallquist und Pratt ausgeführt wurden, immer steigende Dosen benötigt werden; es steige also zweifellos die Resistenz der roten Blutzellen gegen das Gift. Da aber die Resistenz gegen hypotonische Kochsalzlösung in den so behandelten Fällen immer normal gefunden wurde, so sucht Tallquist die Ursache der Giftfestigkeit gegen Phenylhydrazin in der Wirkung der Leukocyten.

„Die Hyperleukocytose würde dann eine Erklärung finden, sie würde einen Abwehrvorgang darstellen." [2])

Waren demnach viele Autoren geneigt, die Selbstständigkeit der Leukämien dieser Fälle zu bezweifeln, so zeigt sich in einem Falle von Ghiron eine merkwürdige Umkehrung, sodaß man hier die Polycythämie in ihrer selbstständigen Stellung in Frage ziehen konnte:

Ghiron[3]) beschrieb einen Fall von primärer myeloischer Leukämie, in dem nach dem 8. Monat eine Steigerung der Roten auf 7,2 Millionen unter Auftreten lebhafter Gesichtsrötung einsetzte. Der Autor sprach von einer Kombination beider Erkrankungen und benannte sie **Erythroleukämie.**

---

[1]) Gaisböck, Diagn. u. Therap. d. Polycyth., Klin. Wochenschrift Nr. XV., 1923

[2]) Taschenberg, Deutsche med. Wochenschrift, 1921, p. 774

[3]) Ghiron, nach Schittenhelm, Handbuch der Blutkrankheiten 1925

Streng gegen diese Auffassung wendet sich jedoch Nägeli[1]); er faßt diese Fälle als reine Myelosen mit hohen Rotwerten auf und nimmt Bezug sowohl auf beginnende Myelosen, „bei denen die Hyperfunktion des myeloiden Gewebes noch nicht zur Insuffizienz der Erythropoese geführt hat," als auch auf die Röntgenbesserungen der Leukämien, in denen auch Werte von 6 000 000 Roten und mehr vorkommen können.

Er will solche symptomatische Erythrocytosen streng von dem selbstständigen Krankheitsbild der Polycythämia vera geschieden wissen.

Unser Fall ordnet sich den geschilderten zwanglos ein. Die starke Leukocytose mit dem Überwiegen des myeloischen Anteils, die Vermehrung der Eosinophilen und Mastzellen, schließlich das Auftreten von Myelocyten lassen das Bild eines Übergangs in myeloische Leukämie in reiner Form erkennen.

Dem entspricht auch der pathol.-anatom. Befund, der sehr große Milztumor, mikroskopisch neben dem Schwund des Follikelapparates eine Wucherung des Reticulums, die myeloide Metaplasie des Organs, der Reichtum an eosinophilen Zellen in Lymphdrüsen und Milz.

Wenn man versucht vorliegenden neuen Fall an den verschiedenen Annahmen zu messen, so ergibt sich folgendes:

Während 4 voller Jahre bot unsere Kranke das Bild einer typischen Polycythämie, ohne Veränderung des weißen Blutbildes, die über das hinausging, was man auch sonst bei Polyglobulien zu sehen gewohnt ist.

Die Selbständigkeit dieses Krankheitsbildes anzuzweifeln — im Sinne von Ghiron — dürfte in unserem Falle nicht das Richtige treffen.

Viel ernsthafter ist die Frage zu diskutieren, ob nicht im Verlaufe der Erkrankung gewisse Schädlichkeiten eingewirkt haben, die den Umschlag herbeigeführt haben, wie Gaisböck es annimmt. Tatsächlich könnte ja in unserem Falle das Phenylhydrazin dazu beigetragen haben.

Das Phenylhydrazin, das von Eppinger und Kloß in die Therapie der Polycythämie eingeführt worden war, entfaltet seine Wirkung als Blutgift auf die Erythrocyten, die zerstört werden. Beim Tierversuch zeigte sich auch ein gelegentliches Ansteigen der Leukocyten. Im Fall Taschenbergs wurde diese Tatsache als Abwehrvorgang gedeutet.

Auch in unserem Falle sehen wir deutlich am Ende der 2. Kur ein Ansteigen der Leukocytenzahlen auf das Doppelte und das Auftreten von Reizformen, sodaß man wohl geneigt sein kann, das Medikament für die Complication verantwortlich zu machen.

---

[1]) Nägeli, Blutkrankheit. u. Blutdiagnostik 1923

Dem gegenüber muß aber ein erheblicher Einwand gemacht werden, wenn wir die leukämische Erkrankung des Vaters der Patientin in den Kreis unserer Betrachtung ziehen. Danach ist letzten Endes die Ursache des Umschlages in Leukämie nicht eine exogene, sondern eine endogene, d. h. es ist eine vererbte krankhafte Veranlagung im Sinne einer leukämoiden Knochenmarkserkrankung schon vorhanden gewesen. Dem Phenylhydrazin kann demnach höchstens eine auslösende Rolle zuerkannt werden.

Der Übergang einer klassischen Polycythämie in myeloische Leukämie, wie sie unser Fall zeigt, läßt sich kaum anders deuten, als daß beide Erkrankungen wesensverwandt sind und daß sie beide, wie die Erkrankung des Vaters zeigt, auf hereditärer Basis stehen.

Es ergibt sich hiemit die weitere Frage, warum es bei gegebener Veranlagung, in dem einem Falle zur Polycythämie, im andern zur Leukämie, und im dritten offenbar seltenen Falle zur Kombination oder zu beiden Krankheitsbildern kommt. Es bleibt noch zu beantworten, warum es in den gewöhnlichen Fällen von Polycythämie zu einem Verharren auf diesem Stadium, vielleicht einem Vorstadium, kommt.

Andererseits hat man noch zu überlegen, ob nicht den Leukämien, die doch erst im ausgeprägten Stadium, wenn sie einen großen Milztumor oder eine Anämie herbeigeführt haben, viel häufiger ein polycythämisches Vorstadium, das gar keine Erscheinungen gemacht zu haben braucht, vorausgeht.

So ergibt sich aus der kritischen Betrachtung dieses Falles eine Reihe interessanter Fragestellungen.

Unser Fall stellt nun mit seiner Kombination mit Lebercirrhose neue Aufgaben.

IV. Polycythämie und Lebercirrhose.

Es ist bekannt, daß die Leber bei der Polycythämie immer etwas vergrößert ist, nach der Gaisböck'schen [1]) Auffassung durch funktionelle Mehrleistung.

In einer Reihe von Fällen wurden jedoch auch cirrhotische Veränderungen in dem Organ festgestellt.

Es ist naheliegend, daß man in der Beurteilung dieser wenigen Fälle die beiden Erkrankungen in ursächliche Beziehung zueinander zu bringen suchte. Die Erklärungsversuche verdichten sich zu zwei Auffassungen, die beide ihre Vertretung fanden.

---

[1]) Gaisböck, klinische Wochenschrift 1923, Nr. XV.

Entweder man stellt die Knochenmarkshyperplasie in den Vordergrund im Sinne der oben erwähnten Hirschfeld'schen Annahme und betrachtet die Lebercirrhose als Folge im weiteren Sinne oder man stellt umgekehrt die Lebercirrhose voran und betrachtet die Polyglobulie als Symptom derselben, womit der Begriff der symptomatischen Erythrocytose auftritt.

Symptomatische Erythrocytosen kennt man aus Blutuntersuchungen im Höhenklima, bei Stauungserscheinungen u. a. Prinzipiell unterscheidet sie sich von der Polycythämia vera in dem Eiweißgehalt des Blutes; es handelt sich dabei nicht um eine wirkliche quantitative Vermehrung der roten Formelelemente, sondern nur um eine relative durch Eindickung des Blutes. Auch im Blutbild glaubt Nägeli [1]) die Polycythämia vera mit seiner stürmischen überstürzten Neubildung von der viel milderen Regeneration der Erythrocytosen unterscheiden zu können.

Die Kenntnis der symptomatischen Polyglobulien bei Lebererkrankungen brachten nun wieder neue Gesichtspunkte und neue Fragen in den Kreis der Betrachtungen. Die Untersuchungen nahmen ihren Anfang in der Beobachtung von Vermehrungen der roten Blutzellen bei Phosphorvergiftung, die in erster Linie leberschädigend wirkt.

Sie wurden zuerst von Taussig [2]) beobachtet, später von v. Jaksch [3]) genauer untersucht. Silbermann [4]) berichtet zusammenfassend über 118 Fälle von Phosphorvergiftung aus der v. Jakschen Klinik: In 20 Fällen fand man Zahlen von 6—7 Millionen Roten, in 11 Fällen 7—8 Millionen und in 3 Fällen über 8 Millionen. Dabei handelte es sich aber nicht um eine Eindickung des Blutes, wie aus dem gefundenen Eiweiß- und Wassergehalt geschlossen wurde.

Die Untersuchungen über diese symptomatischen Polyglobulien bei Lebererkrankung wurden 1911 wieder aufgenommen und fortgeführt in einer Arbeit von Heß und Saxl [5]).

Die Verfasser berichten über eine Reihe von Lebercirrhosen mit Polyglobulie. Es sind 14 Fälle, davon 6 Herzfehler mit Stauungsleibern, 1 Fall mit hypertrophischer Lebercirrhose ohne Ikterus und 7,4 Millionen Roten, 1 Fall mit Milztumor und Lebervergrößerung und 5,8 Millionen Roten, 1 Fall mit Lebercirrhose und 7,2 Millionen und einer mit 6 Millionen Roten.

---

[1]) Nägeli, Blutkrankheiten und Blutdiagnose. 1923.

[2]) Taussig, Archiv für experim. Path. und Pharmatholog. B. 30. 1892.

[3]) v. Jaksch, Dtsch. med. Wochenschrift 1893, Nr. 1

[4]) Silbermann, Prager med. Wochenschrift 1907, Nr. 14

[5]) Heß und Saxl, Hämoglobinzerstörung in der Leber, Dtsch. Archiv für klinisch. Mediz. 104, 1911.

Die Autoren untersuchen nun, angeregt durch die v. Jakschen Beobachtungen den Zusammenhang zwischen Leberschädigung und Blutzusammensetzung experimentell und stellen fest:

1. Daß die durch die Sektion gewonnene normale frische Leber imstande ist ihr eigenes Hämoglobin in einer gewissen Zeit zu zerstören.

2. Daß diese Fähigkeit bei Lebern, die an Cirrhose oder anders erkrankt waren, eingeschränkt oder ganz vernichtet ist.

3. Daß eben diese Fähigkeit durch künstliche Giftschädigung (durch Chloroform, Strophantin, Arsen u. a.) der Leber zerstört werden kann, — schließlich durch Versuche an sich selbst, daß

4. durch Einverleibung ebendieser Gifte bei Gesunden Polyglobulien auftreten.

Es wird nun der Schluß gezogen, daß der Leber eine Abbaufunktion zukomme und daß den Polyglobulien, die sie untersuchten, nicht eine Hyperfunktion des Knochenmarkes zugrundeliege, sondern die herabgesetzte Fähigkeit der Leber Blut abzubauen.

Auch die Versuche beim Tier künstliche Plethora zu erzeugen durch Injektion[1]) von artgleichem Blut deuten auf die Funktion des Blutabbaues hin. Es läßt sich bei diesen Tieren ein vermehrtes Zerfallen von Erythrocyten nachweisen, gleichzeitig stellte sich in kurzer Zeit der Status vor der Injektion wieder her.

Der Gedanke des verminderten Abbaues bei Lebererkrankungen fand seine Ausdehnung auch auf die Polycythämie. Demnach wäre die Entstehung derselben nicht auf vermehrte Neubildung, sondern vermin derte Zerstörung der roten Blutkörperchen zurückzuführen.

Diesen Gedanken hat zuerst Weintraud ausgesprochen, Eppinger[2]) hat ihn näher begründet und ausgebaut.

Auch auf die Milz falle ein Teil dieser Arbeit, da sich nach Milzexstirpation vorübergehende und bei Milztuberkulose dauernde Polycythämien fanden; und zwar komme diese Aufgabe exquisit dem Reticuloendothel und den Kupffer'schen Sternzellen in Milz und Leber zu.

Zur Kritik der Quantität des Abbaues zieht Eppinger die Urobilin-, die Eisen-Ausscheidung, die Menge des gebildeten Gallenfarbstoffes und schließlich die Hämosiderose in Milz und Leber heran. Er fand in seinen Fällen von Polycythämie keine vermehrte Ausscheidung dieser Stoffe und keine Hämosiderose uud leitete daraus die erwähnte Theorie ab.

---

[1]) Itami, Folia hämatologica, Bd. 6, S. 425

[2]) Eppinger, die hepatolienalen Erkrankungen 1920.

Es folgt nunmehr die zweite Möglichkeit der Betrachtung, nämlich die, welche die Polycythämie als primär, die Lebercirrhose als secundär bezeichnet. Jedoch unterliegt diese Auffassung mehrfachen Schwankungen.

Die ersten Fälle, in denen diese Kombination überhaupt beobachtet wurde, stammen von Türk [1]).

1. Fall: 35 jährige Patientin mit großer Leber und bis zum Darmbeinkamm reichender Milz, sehr reichlichem Urobilingehalt des Harns, kein Ikterus, keine Cyanose der Lippen, der Wangen oder Ohren, aber 9,7—10,4 Millionen Roten.

2. Fall: 35 jährige Frau mit gelblich-subikterischer Hautfarbe, Skleralikterus, vergrößerter Leber und Milz, starkem Urobilingehalt des Urins und Polyglobulie von 7,3—8 Millionen. Während der Beobachtung Zunahme des Ikterus unter Auftreten von Gallenfarbstoff im Harn.

Klinische Diagnose: (Wahrscheinlich) biliäre Cirrhose der Leber mit besonders großem Milztumor und Hyperplasie des erythroplastischen Myeloid-Gewebes.

Im letzteren Falle konnte eine Sektion vorgenommen werden, (8. X. 1902: Dozent Stoerk).

Sie ergab folgendes: Cirrhose der Leber mit Atrophie des linken Lappens und sekundärer Vergrößerung des rechten durch regenerative Hypertrophie (multiple Adenombildung), chronischer Milztumor. Die Konsistenz der Leber derb, lederartig, auf der graubraunen Schnittfläche wölben sich im Bereich des rechten Lappens zahlreiche leicht olivgrüne bis kirschgroße Knoten vor, im übrigen das Parenchym ziemlich strukturlos. Lebergewicht: 1600 g, Milzgewicht 930 g. Auf der Schnittfläche der Milz das Bindegewebsgerüst nicht sicher vermehrt. Milzparenchym fest, dunkelrot. Das Mark der Röhrenknochen ist gleichmäßig dunkelrot, ziemlich fest.

Es handelt sich also im letzteren Falle sicher, im ersteren wahrscheinlich um cirrhotische Veränderungen in der Leber. Die Milztumoren seien durch die Cirrhose zu erklären.

Türk erwägt nun, ob es sich hier nicht um eine primäre Erkrankung des erythroplastischen Apparates im Sinne einer Hyperplasie mit funktioneller Mehrleistung handelt, die die Ursache dieses komplizierten Krankheitsbildes abgebe.

Er kam jedoch später (1912 [2]) von dieser Ansicht wieder ab und glaubte diese Fälle unter die secundären Erythrocytosen auf Grund

---

[1]) Türk, Wiener klinische Wochenschrift 1904 S. 153.

[2]) Türk, Archiv of Intern. Med. Dez. 1912 (nach Mosse, siehe unten).

der Lebercirrhose einreihen zu müssen, wobei aber zugegeben wird, daß für die Seltenheit der Polyglobulie bei Lebercirrhosen kein Grund angegeben werden kann.

Türk zieht einen Vergleich mit der Banti'schen Erkrankung und nimmt an, daß die gleichen Giftstoffe in starker Konzentration zur Anämie führen in anderen Fällen aber von der Milz in viel geringerem Ausmaße geliefert werden, sodaß die von ihnen hervorgerufene Wirkung den Anreiz zu einer Hyperkompensation durch das Markgewebe gibt. So hätte man eine Brücke zwischen der Banti'schen Erkrankung mit ihrer Milzschwellung und Anämie einerseits und der Polycythämia megalosplenica anderseits gefunden.

Demnach wäre abweichend von der früheren Ansicht nicht nur die Leber, sondern besonders die Milz als giftproduzierende Organe in das Hauptlicht gerückt.

Haben uns diese Fälle auf das Gebiet der Banti'schen Erkrankung geführt, so bringt uns ein Fall von Guinon, Rist und Simon[1]) einer anderen Krankheit, der Hayem-Minkowsky'schen näher.

Es handelt sich um ein 10jähriges aus gesunder Familie stammendes Mädchen mit Splenomegalie und seit dem 5. Lebensjahr in wechselnder Stärke bestehendem Ikterus. Während Gallenfarbstoff im Blut ständig vorhanden war, konnte er im Harn nie nachgewiesen werden. Gleichzeitig bestand Cyanose bei normalem Herz- und Lungenbefund und Polyglobulie bis 7,6 Millionen, die aber mit normalen und subnormalen Werten wechselte. Die Resistenz der roten Blutkörperchen zeigte sich höher als normal. Trotzdem hielten die Verfasser diesen Fall der Gruppe des Hayem-Minkowsky'schen Krankheitsbild zugehörig oder wenigstens verwandt.

Von Axel Blad[2]) ist 1905 ein weiterer Fall mitgeteilt: Bei einem Patienten mit Polycythämie wurde die Milz exstirpiert. Bald nach der Operation trat der Exitus an innerer Blutung ein. Die Milz zeigte sich bei der Sektion 32 cm lang, 12,5 cm breit und wog 790 g. Die Leber war kaum vergrößert. Bei mikroskopischer Untersuchung war in der Milz einfache Hyperplasie, in der Leber aber beginnende Cirrhose zu finden. Angaben über das Knochenmark fehlen.

Es handelt sich also um einen Fall von Polycythämie mit schon beginnender Lebercirrhose.

---

[1]) Guinon, Rist, Simon, Bull. e. Mém. Soc. Méd. des Hôp. 14 juillet 1904 (nach Moss).

[2]) Axel Blad, Ref.: Folia hämatol. 1905 S. 685.

Eine besondere Stellung nimmt ein Fall von Lommel[1]) ein: Es handelt sich um eine Polycythämie mit langsam fortschreitender Pfortaderthrombose. Lommel glaubt, daß die Thrombose der Pfortader sowie die Cirrhosen durch ihre Schädigung des Organismus für eine Erythrocyten-Neubildung im allgemeinen hinderlich seien; er beruft sich dabei auf eine zusammenfassende Arbeit von Perrin[2]). Aus dieser geht hervor, daß Polyglobulien bei Lebercirrhosen nur in geringer Zahl vorkommen, nur bei den von P. als Hyperhepatien bezeichneten Fällen. Auch die Polyglobulien bei Pfortaderthrombose seien nur vereinzelt.

Der Vollständigkeit halber sei auch ein Fall von Thrombose und hochgradiger Stauung im Pfortaderkreislauf und 8,5 Millionen Erythroc. erwähnt. (Löwy[3]).

Von Chauffard und Troisier[4]) stammt ein weiterer Fall: Ein 52jähriger Polycythämiker mit Bilirubin im Serum, Urobilin im Harn und den Erscheinungen eines Pfortaderverschlusses mit Ascites bei normaler Resistenz der roten Blutkörperchen.

Der Fall wird als Pfortaderthrombose mit secundärer Lebercirrhose gedeutet.

Die Verfasser meinen, daß es sich in den von Türk, sowie Guinon, Rist und Simon mitgeteilten Fällen um eine Knochenmarksreaktion gehandelt habe, die secundär der Erythrolyse gefolgt sei, ebenso wie in den Beobachtungen von Polyglobulie nach Anfällen von paroxysmaler Hämoglobinurie, eine Auffassung, die sich in den Grundzügen mit der von Lommel deckt.

Wieder ein einschlägiger Fall stammt von Hamilton und Morse:[5]) Eine Patientin mit gelblicher Haut und leichtem Skleralikterus, geringer Cyanose, sowie Lebervergrößerung, zeigte eine Polyglobulie von 7,4 bis 7,7 Millionen.

Bei der Sektion fand sich eine Cirrhose der Leber mit zentraler Nekrose vieler Acini und Vermehrung des inter- und intralobulären Bindegewebes. Die Milz war hart, die Follikel an Zahl und Größe verändert, das Pulpagewebe vermehrt. Das Knochenmark zeigte erythroblastische Wucherung; in Milz, Leber- und Lymphdrüsen Ansammlungen von roten Blutkörperchen.

---

[1]) Lommel, Dtsch. Archiv für klin. Med. 1906 Bd. 87 S. 315.

[2]) Maurice Perrin, Archiv Général de Méd. 1908 p. 145 (nach Mosse).

[3]) Löwy, Med. Klinik 1912, S. 1464

[4]) Chauffard und Troisier: Bull. e. Mém. Soc. Med. des Hôp. 20 mars 1913 (nach Mosse)

[5]) Hamilton und Morse i. Bost. med. journ., 27 june 1912 (nach Mosse)

Zuletzt sei ein von Mosse[1]) längere Zeit beobachteter und genau untersuchter Fall vorgebracht:

Ein 58 jähriger Patient kam zuerst wegen einer Milz- und Leberschwellung in ärztliche Behandlung (1901); er laborierte immer an Schmerzen unter dem linken Rippenbogen. Infect. ven. negatur. Seit dem 30. Lebensjahr trinkt er täglich 1—2 Gläser Schnaps, vorher täglich mehrere Gläser Bier. Der Urin war bei ihm seit Jahren dunkel, besonders aber in der letzten Zeit.

Der Aufnahmebefund von 1907 ergab folgendes: Gelbbraune Hautfarbe, Skleren ikterisch, ein Hautkolorit, das nach Angabe seit 4 Jahren bestehen soll. An einzelnen Körperstellen Hautblutungen, leichtes Knöchelödem. Unterschenkelhaut pigmentiert und atrophisch.

Die Leberdämpfung begann an der 7. Rippe und war nach unten verbreitert; es bestand Druckempfindlichkeit. Die Milz war palpabel. Die Dämpfung in der Axillarlinie, von der 10. Rippe beginnend, ging bis einen Querfinger unter die Nabellinie, bis zur Höhe der Spina iliaca a. s.; sie war von harter Konsistenz und an den Rändern druckempfindlich. Der Urin war dunkel, Bilirubin nicht nachweisbar, dagegen deutlich Urobilin. Das Blut zeigte 6,7—7,8 Millionen Rote, 13000 Weiße, 100—110% Hgl. (Sahli). Im Blutserum deutlich Urobilin, kein Bilirubin. (Methode Syllaba.)

Die von Professor Benda 1911 vorgenommene Sektion ergab folgenden Befund:

Hauptkrankheit: Lebercirrhose, Thrombophlebitis im Pfortadergebiet. Todesursache: Pseudoleukämia lienalis (Banti) mit Stauungserscheinungen und Blutungen. Starke Ödeme der unteren Körperhälfte. Braune Herzatrophie. Zirkumskripte Verkalkung des Stammes der Vena portae. Ausgedehnte Thrombophlebitis der Vena lienalis u. V. portae, Ascites.

Milz: Hochgradige weiche Hyperplasie. Hämatopoetische Metamorphose des Knochenmarkes.

Nephritis parenchymatosa.

Leber: Großknotige atrophische Cirrhose.

Histologisch: Leber: Deutliche Zunahme des interacinösen Bindegewebes mit lymphocytärer Infiltration. Auch innerhalb der Läppchen deutlich Bindegewebsentwicklung. Die Zwischenräume zwischen den einzelnen

---

[1]) Mosse, 1. Deutsche med. Wochenschrift 1907, Nr. 52
2. Polyglobulie und Lebererkrankung, Zeitschrift für klin. Mediz. Bd. 79, 1914

Leberzellenreihen breiter als normal und dicht ausgefüllt mit Roten und Weißen. Reichliche Hämosiderose.

Milz: Die Kapsel erscheint verdickt, die Follikel klein und spärlich. Die Pulpa stark verbreitert durch Erythrocyten-Durchsetzung. Venöse Sinus erweitert. Starke Eisenpigmentanhäufung, (Berliner Blau-Reaktion.)

An Hand des pathol.-anatom. Befundes der Milz schließt der Verfasser eine Stauungsmilz aus, besonders wegen der Weichheit des Milztumors und hebt die Ähnlichkeit des Milzbefundes mit dem der typischen Vaquez'schen Erkrankung hervor.

Mosse faßt nun die Mitteilungen von Türk, Guinon usw., Axel, Blad, Lommel, Hamilton und Morse, Löwy, Chauffard und Troisier zusammen zum Vergleich mit seinem Fall und hebt das ihnen Gemeinsame hervor:

„Intra vitam Polycythämie mit Urobilinikterus und Milztumor, bei der Sektion: Blutreiche Milz, hyperplastisches rotes Knochenmark, in der Leber Zeichen von Cirrhose."

(Laennec'sche Cirrhose wird ausgeschlossen wegen des früheren Ikterus. Auch chronische Pfortaderthrombosen zeigen einen viel derberen Milztumor mit viel Bindegewebsentwicklung, außerdem sei ihr Begleitsymptom viel häufiger eine Anaemie).

Die Erklärung dieser Krankheitszustände könne nun eine dreifache sein:

1. Nach Heß und Saxl, das ist die vernichtete Fähigkeit der Leber Blut abzubauen.

2. Nach Türk, das ist die Auffassung als secundäre Erythrocytosen eigener Art, oder

3. Nach Mosse: Die anatom. Ursache kann eine primäre diffuse Knochenmarkserkrankung sein, welche zu einem spodogenen Milztumor führt. Der Urobilin-Ikterus könne auf zweierlei Weise entstehen, entweder durch vermehrtes Zugrundegehen der roten Blutzellen in der Zirkulation, oder durch Alteration der Leberzellen, die auf den Abusus alkoholic. zurückzuführen wäre. Zur Klärung dieser Frage verweist Mosse auf Brugsch und Retzlaff[1]), die eine zweifache Form der hepatischen Insuffizienz annehmen: Eine absolute durch Erkrankung der Leberzellen, und eine relative, bei der infolge zu reichlicher Gallenfarbstoffbildung die Leberzelle derart überanstrengt ist, daß sie das Urobilin passieren läßt.

---

[1]) Brugsch und Retzlaff, Zeitschrift für experim. Path. u. Therap. Bd. 11, 1912

Mosse entscheidet sich für die relative Insuffizienz, wenn die „Auffassung der cirrhotischen Lebererkrankung als secundäre Erkrankung zurecht besteht."a)

Eine andere jedoch prinzipiell gleiche Ursache findet die Lebercirrhose in dem Falle Levi's und zwar wird sie als Wirkung des Phenylhydrazins aufgefaßt.

Bei einem 50jährigen Patienten mit Polycythämie, der in eineinhalb Jahren insgesamt 7.5 g Phenylhydrazin in 5 Kuren bekam, trat jedesmal ein Ikterus auf. Der Tod erfolgte durch ein Erysipel, bei der Sektion fand sich Lebercirrhose. An Hand dieses Falles äußert sich Levi dahin, daß zwar auch ohne Phenylhydrazin-Kuren cirrhotische Veränderungen in der Leber gefunden werden, wenn auch selten. Die Lebercirrhose sei als Folge des vermehrten Blutabbaues aufzufassen. Wird dieser durch therapeutischen Maßnahmen verstärkt, so trete eine vermehrte Schädigung der Leber ein, die sich im Auftreten von Gallepigment im Urin und im allgemeinen Ikterus kenntlich macht. Wiederholen sich derartige Hämolysen, so kann es zu dauernden Leberschädigungen wie cirrhotischen Veränderungen kommen.

Daraus geht für das therapeutische Handeln hervor, daß häufig aufeinander folgende Phenylhydrazinkuren nicht unbedenklich sind.

Diese Auffassung deckt sich mit der Mosse'schen Erklärung insoferne, als sie auch einen erhöhten Zerfall oder Abbau annimmt, den Ikterus auch auf eine relative Insuffizienz der Leber zurückführt.

Ein Rückblick über die verschiedenen Fälle und Anschauungen ergibt ein sehr mannigfaches Bild. Hier ist die Theorie der Ätiologie der Polycythämie von einer anderen Seite aufgerollt worden; sie gruppiert sich um die zwei schon erwähnten Erklärungsmöglichkeiten: Vermehrte Neubildung (= secundäre Lebercirrhose), verminderte Zerstörung der Roten (primäre Lebererkrankung).

Während in den Eppinger'schen Fällen ein verminderter Abbau als Ursache der Polycythämie angenommen wurde, so mußte in den Mosse'schen Fällen von einem vermehrten Zerfall gesprochen werden.

---

a) Anmerkung: Mosse[1]) beschreibt auch einen Fall von Lebercirrhose nach Leukämie, die er auf den vermehrten Zerfall von Leukocyten und die dadurch vermehrte Harnsäurebildung, die die Leberzellen schädige, zurückführt.

Diese Ansicht blieb aber nicht unwidersprochen; so hält Domarus[2]) dies mehr für ein zufälliges Zusammentreffen, da man sonst bei Leukämien häufiger Lebercirrhosen finden müßte.

[1]) Mosse, Berliner klin. Wochenschrift 1908, Nr. 26

[2]) Domarus, die Leukämien im Handbuch für experim. Path. u. Therap. von Kraus-Brugsch.

Eine nähere Begründung dieser Verschiedenheit steht noch aus; umsomehr muß man der Mosse'schen Ansicht recht geben, die eine Sonderung der Fälle von Polycythämie, Ikterus, Urobilinausscheidung und Lebercirrhose als eigene Gruppe fordert.

Vom Standpunkte unseres Falles aus muß der Polycythämie, d. h. der Hyperplasie des Knochenmarkes, der Vorrang gegeben werden, sowohl zeitlich als auch vom Standpunkt der Vererbung; die Lebercirrhose erscheint als secundärer Prozeß. Die Annahme einer secundären Erythrocytose im Sinne Türk's ist für unseren Fall sehr ferneliegend. Eher muß man die Frage erwägen, ob nicht das Phenylhydrazin die Wirkung herbeigeführt hat, im Sinne von Levi. Jedoch muß hier betont werden, daß die ersten feststellbaren Zeichen von Lebercirrhose lange vor der Phenylhydrazinkur aufgetreten sind, so daß dem Medikament wieder höchstens eine verstärkende Rolle zufällt.

Unser Fall reiht sich so den Mosse'schen zwanglos ein.

Zusammenfassung.

Es wird ein Fall beschrieben, der sich durch die Kombination von Polycythämia vera, Lebercirrhose und Leukämie ausgezeichnet. Unter Berücksichtigung der Literatur wird die Frage des Zusammenhanges der Erkrankungen besprochen. Außerdem ist der Fall bemerkenswert durch das Vorkommen einer myeloischen Leukämie in der Ascendenz, die auf die hereditäre Natur der Erkrankung hinweist.